

Ošetření zlomenin distálního radia implantátem Micronail™

Ortopedicko-traumatologické oddělení

Nemocnice Znojmo p.o.

Dr Kozák T. , prof Dr Hart R. PhD.,


Dr Těknědžjan B.



Micronail™ (Wright®)

Intramedullary Distal Radius System

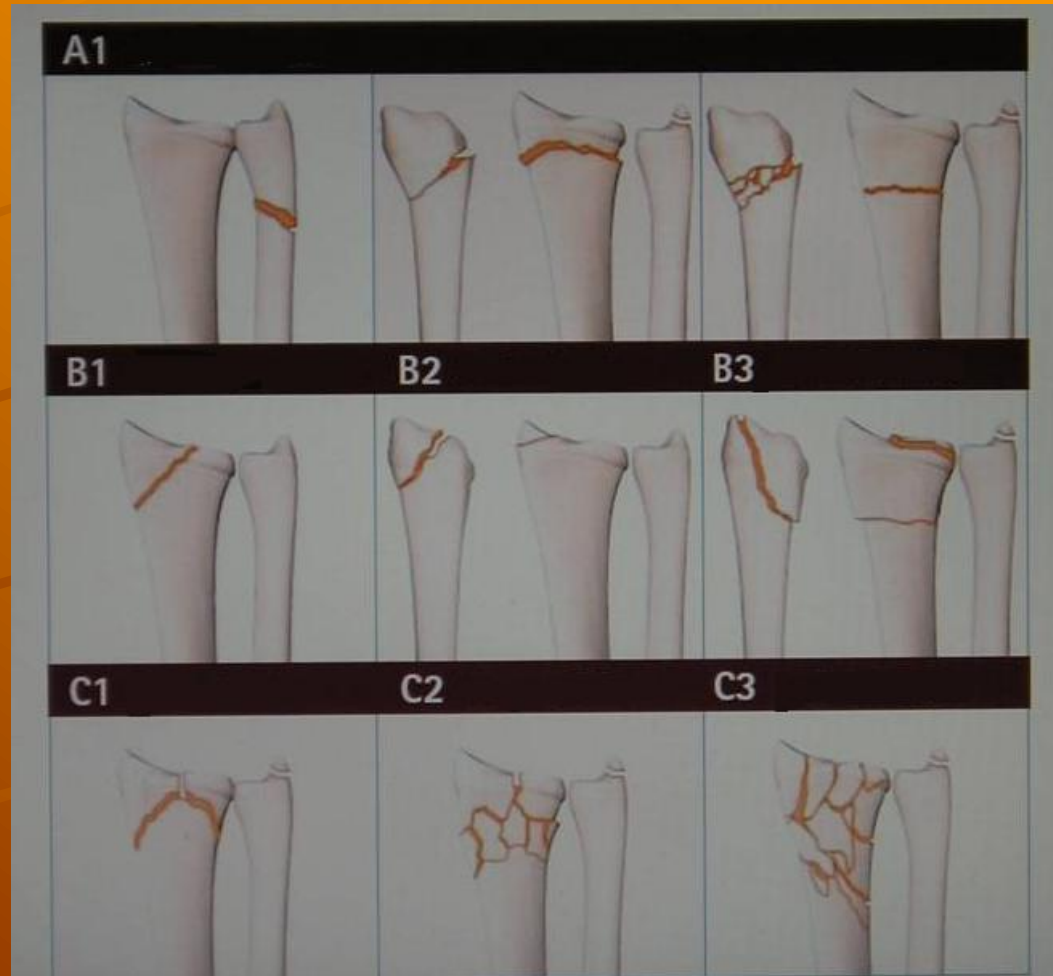
- ◆ stoupající incidence
- ◆ celosvětový problém
- ◆ individuální přístup
- ◆ polymorbidita miniinvazivita



Micronail™ (Wright®)

Intramedullary Distal Radius System

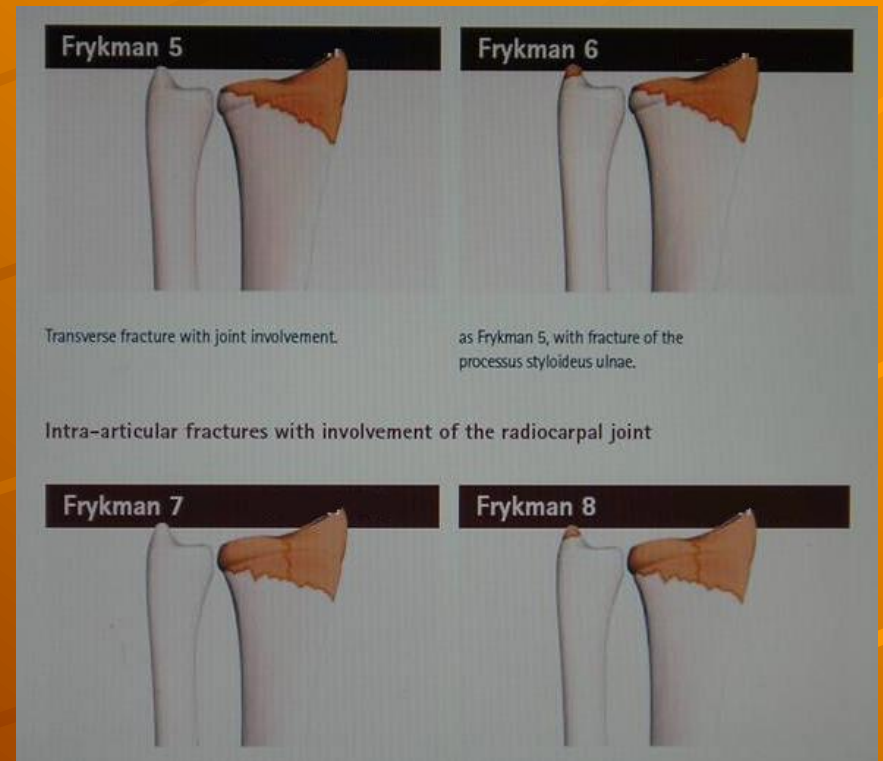
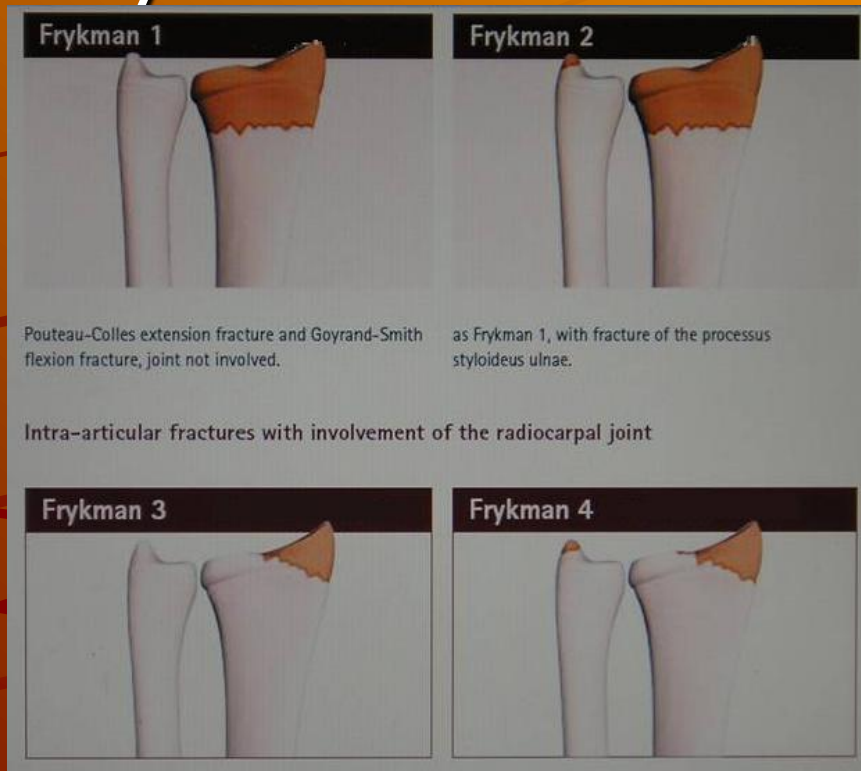
AO klasifikace



Micronail™ (Wright®)

Intramedullary Distal Radius System

Frykmanova klasifikace



Micronail™ (Wright®) Intramedullary Distal Radius System



Micronail™ (Wright®)

Intramedullary Distal Radius System

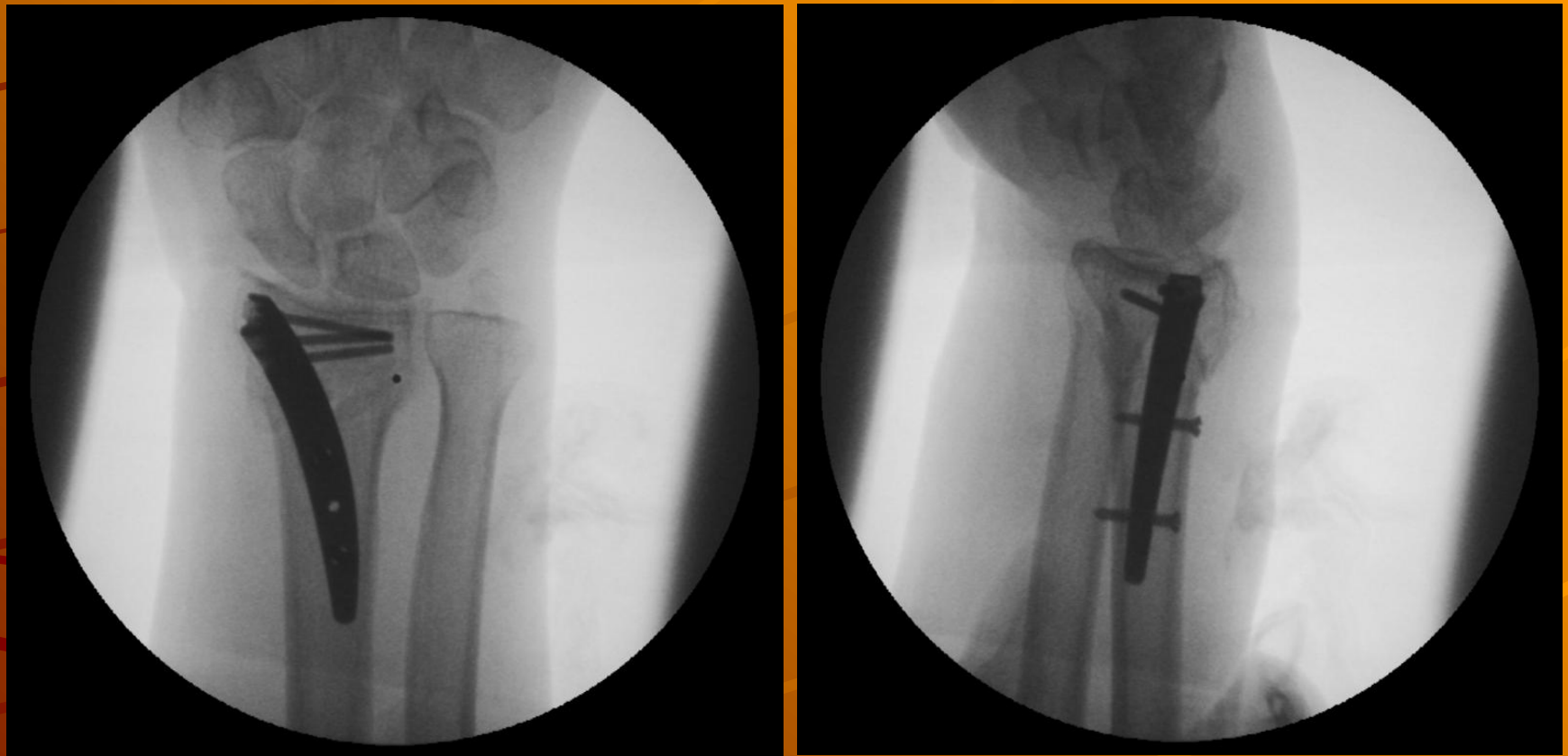
Indikace

AO 23 A2,A3
některé B1
hraničně C1

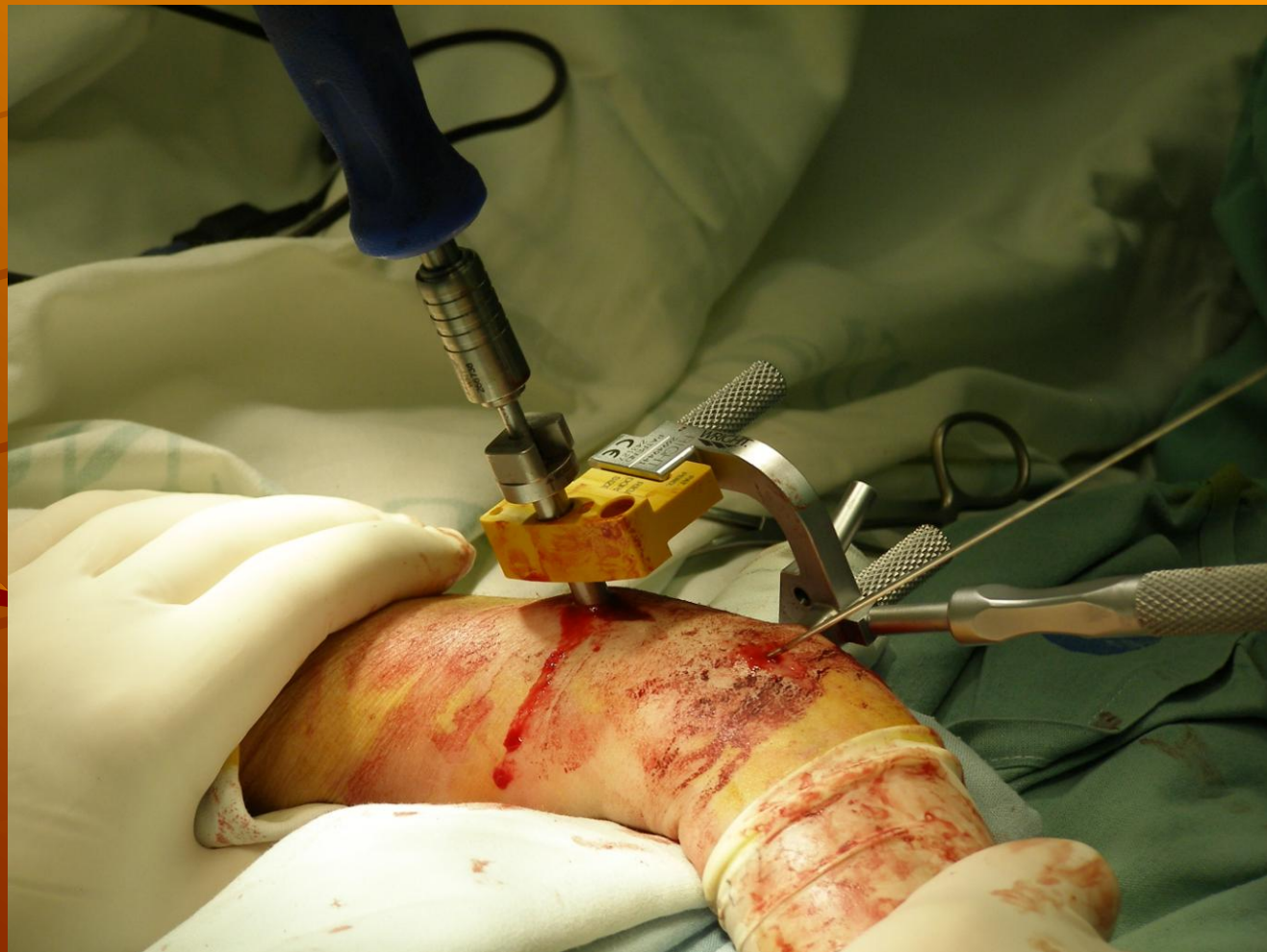Frykman 1,2
hraničně 7,8



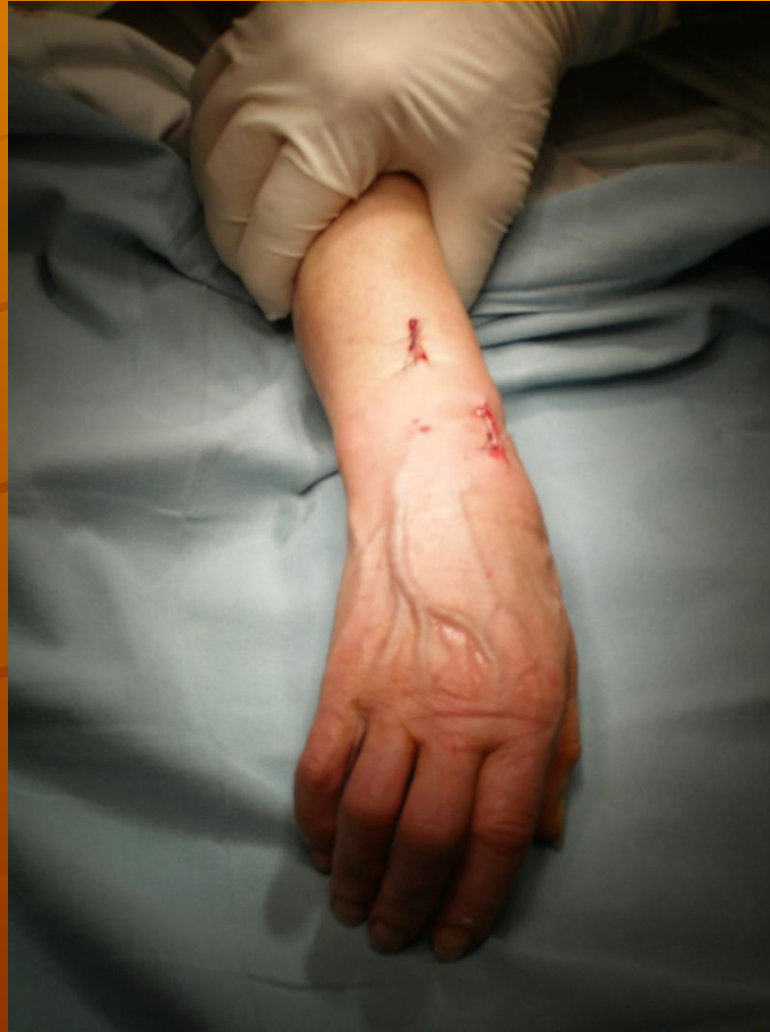Micronail™ (Wright®) Intramedullary Distal Radius System



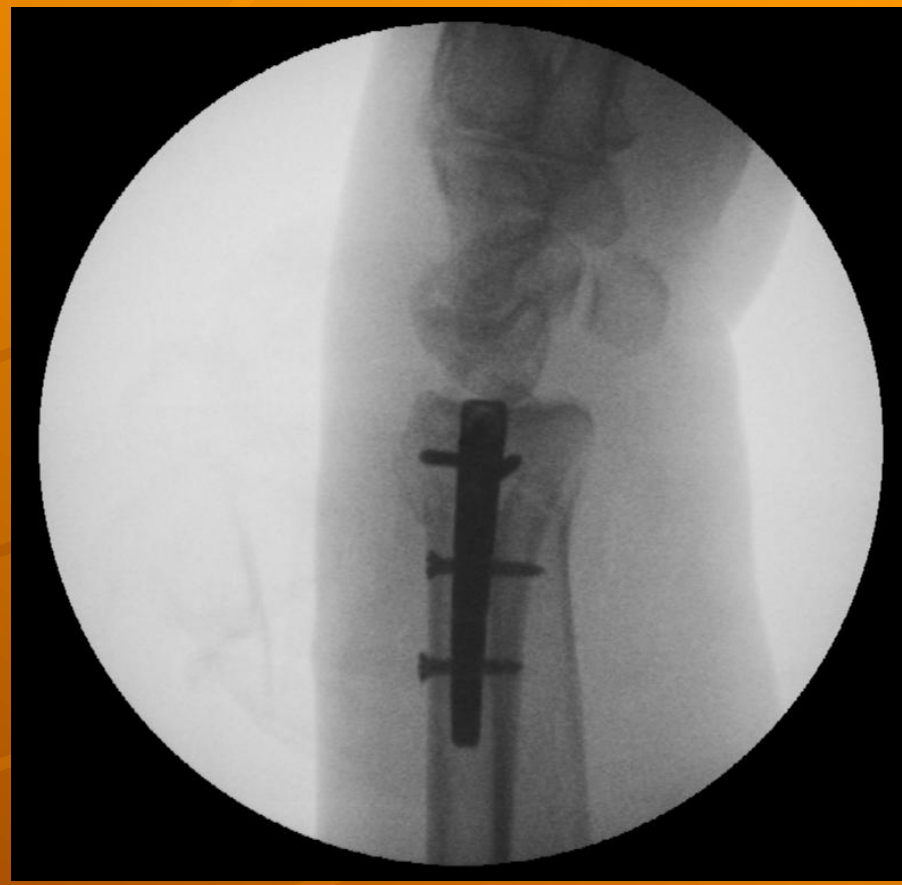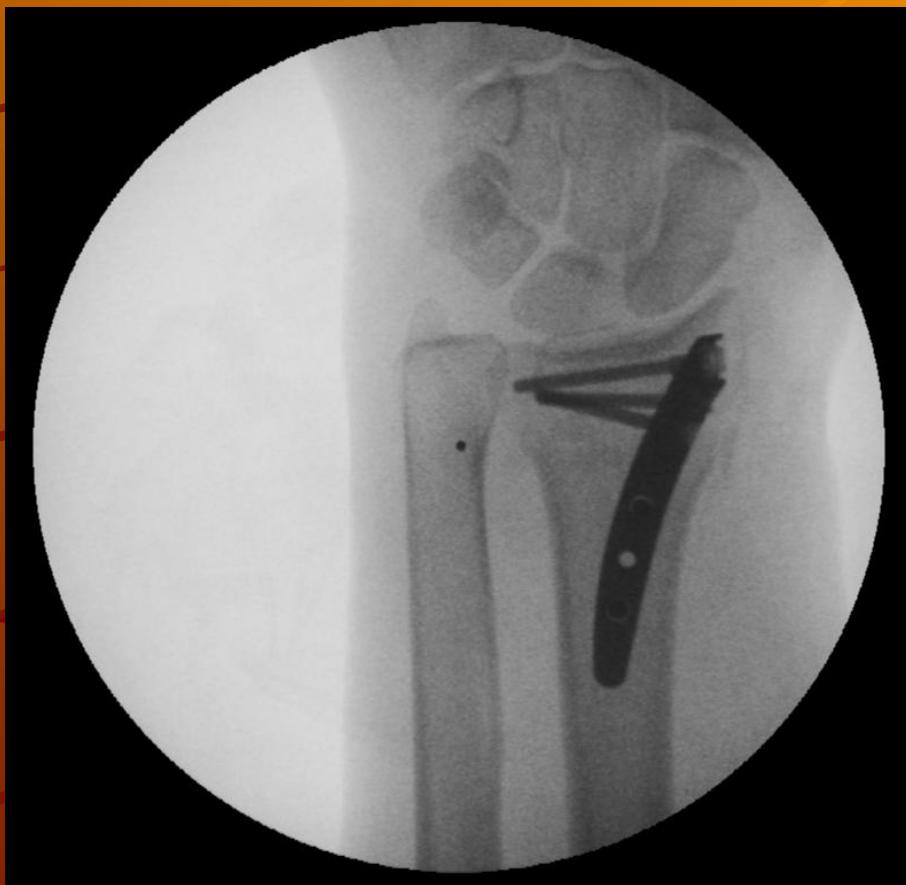Micronail™ (Wright®) Intramedullary Distal Radius System



Micronail™ (Wright®) Intramedullary Distal Radius system



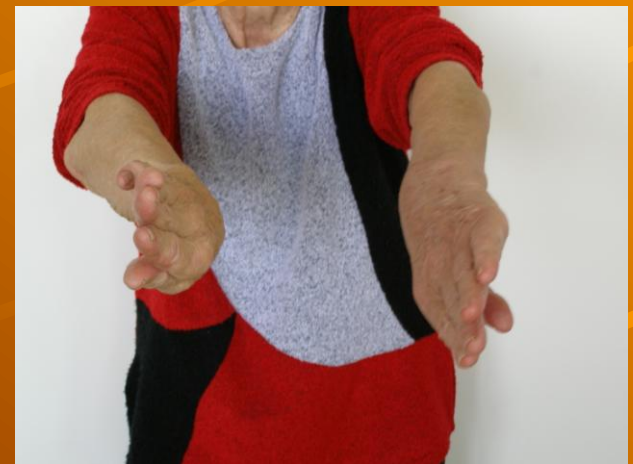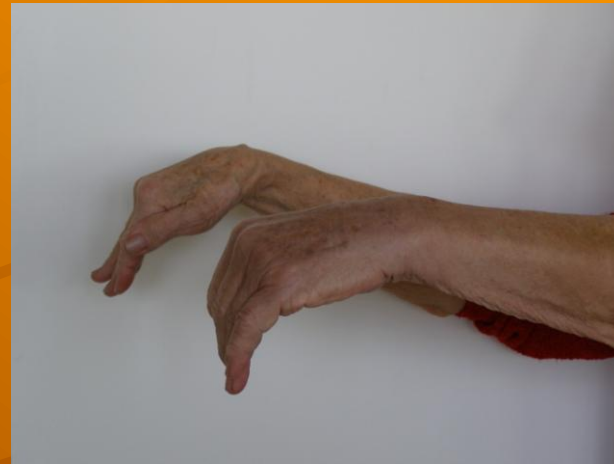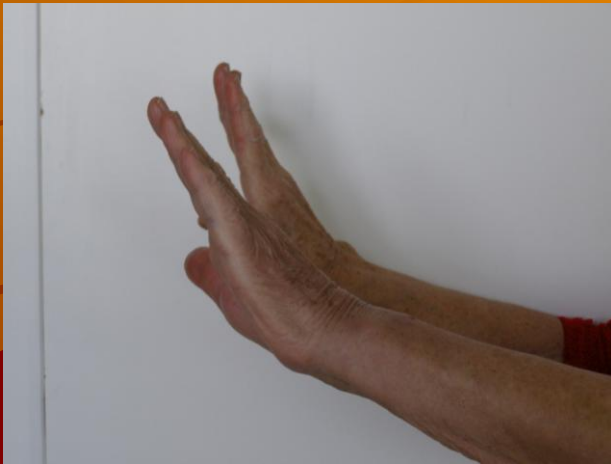Micronail™ (Wright®) Intramedullary Distal Radius System



Micronail™ (Wright®)

Intramedullary Distal Radius System

funkce 3 týdny po operaci



Micronail™ (Wright®)

Intramedullary Distal Radius System

Naše výsledky

6/2006 – 12/2008

19 pacientů

infekt	0
nezhhojení, pakloub	0
výcestování šroubů	0
poranění šlach	1

Micronail™ (Wright®) Intramedullary Distal Radius system

Počet operací n = 19

Čas výkonu 35 – 65 min.

RTG čas 1,52 min

Extenze 70%

Flexe 68%

G&W-Score* 6,34

Svalová síla 42%

*Gartland and Werley Score: 0-2 excelentní, 3-8 dobrý, 9-20 uspokojivý, > 20 špatný

Micronail™ (Wright®) Intramedullary Distal Radius System

Diskuse

Miniinvazivita x cena implantátu
x časná rehabilitace

Klasifikace zlomeniny x omezené
využití implantátu

Implantát neextrahujeme

Micronail™ (Wright®) Intramedullary Distal Radius System

