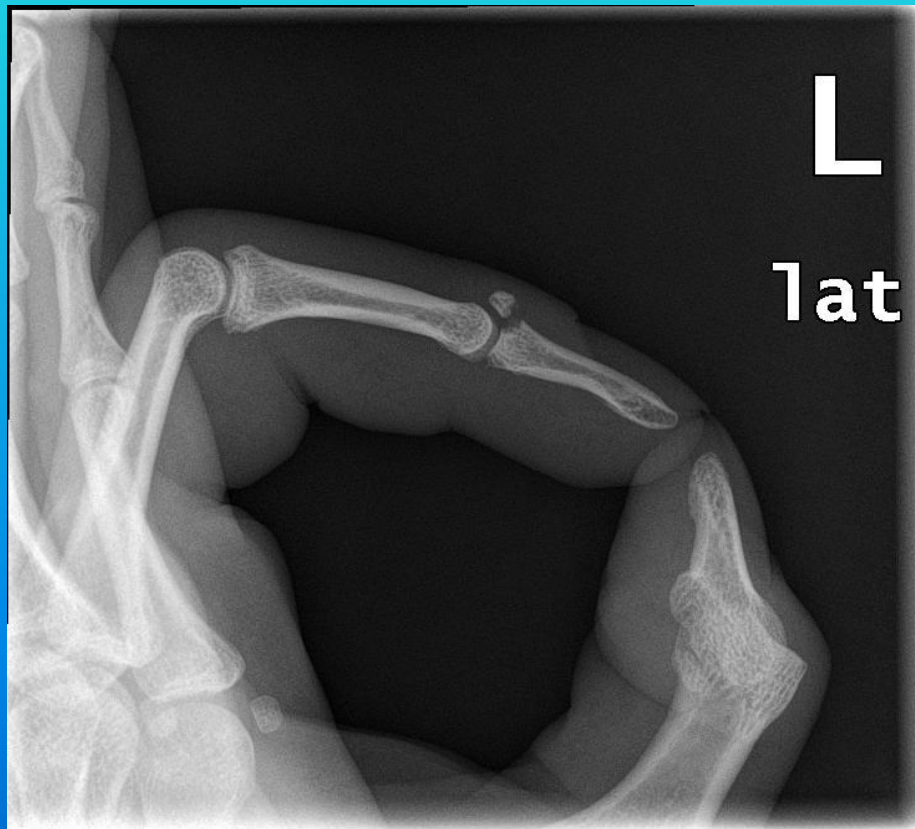

Ošetření zlomenin baze distálního článku prstu implantátem Hook plate Aptus hand 1,2- 1,5 TM

Ortopedicko-traumatologické oddělení
Nemocnice Znojmo p.o.
Kozák T.

Harmony Club hotel
Špindlerův mlýn 2011

Hook plate Aptus hand 1,2- 1,5



Možnost ošetření

- fixace dlažkou v dorzální flexi distálního článku na 6 - 8 týdnů.
- diskonfort pacienta, problematická fixace, sporný výsledek .


X

Operační řešení

Hook plate Aptus hand 1,2- 1,5



Hook plate Aptus hand 1,2- 1,5

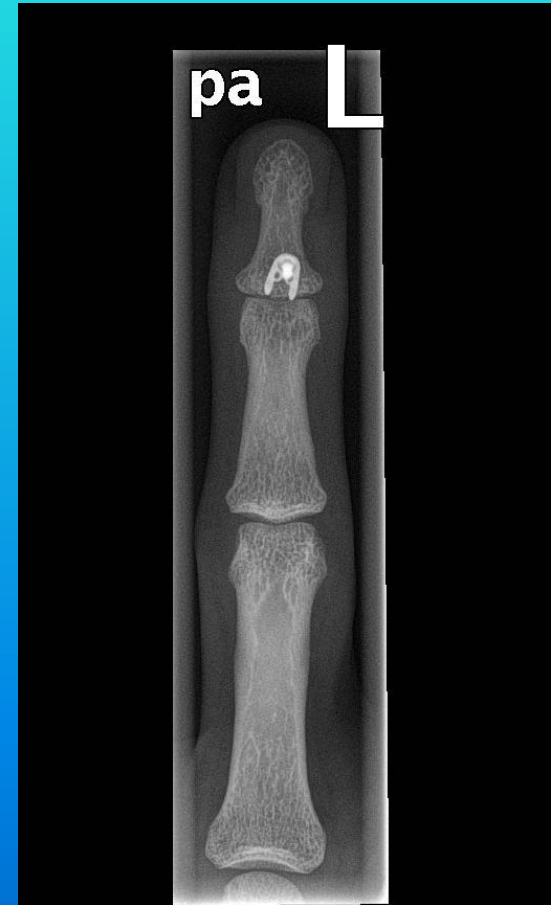
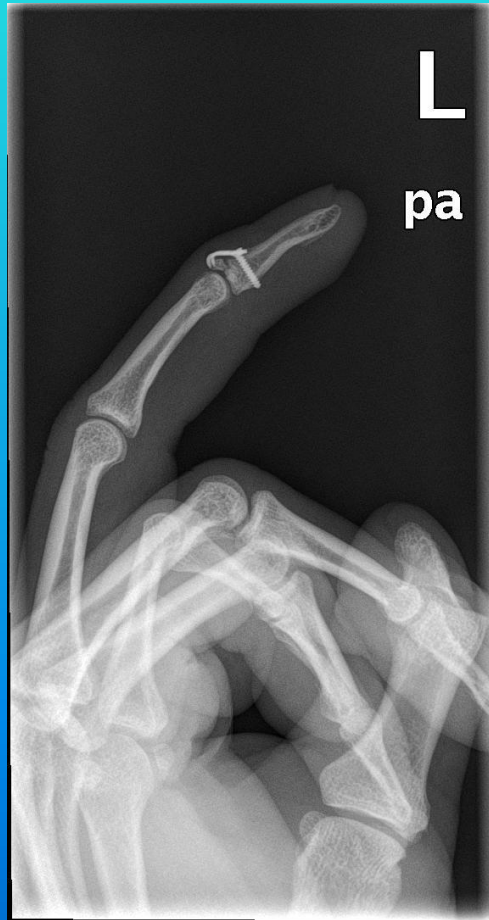

titanová háčková dlahá
fixovaná 1,5mm kortikálním
šroubem

Nástroje



Hook plate Aptus hand 1,2- 1,5



Hook plate Aptus hand 1,2- 1,5

období od 10/2009 – 6/2011

soubor **12 pacientů**

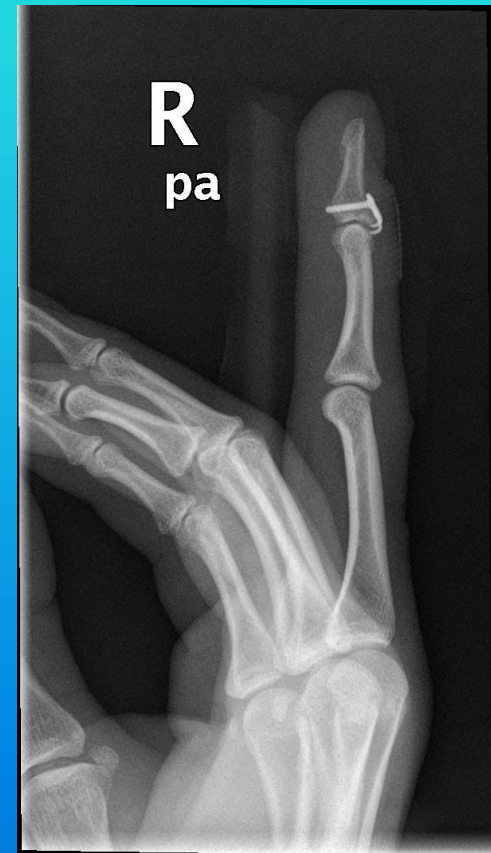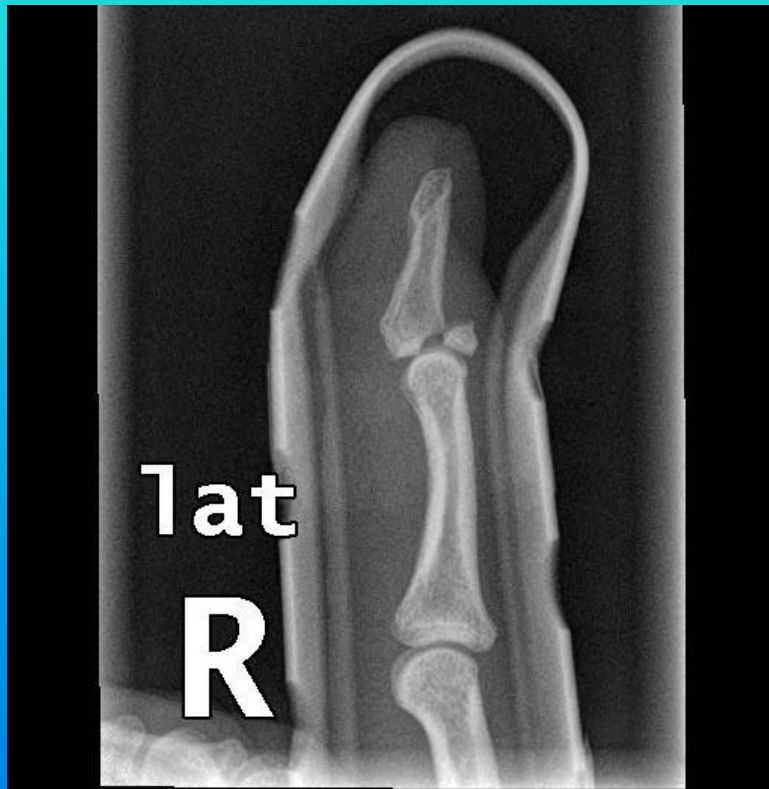| | | |
|----------|---------|----|
| lokalita | 2. prst | 6x |
| | 3. prst | 3x |
| | 4. prst | 2x |
| | 5. prst | 1x |

7x levá ruka - 5x pravá ruka

4x muž - 8x žena

průměrná doba od poranění do operace 17 dnů
/ 2 – 34 dnů /

Hook plate Aptus hand 1,2- 1,5



Výsledky

aktivní pohyb v DIP kloubu průměr 48 st
/ 30 - 55 st /

plná aktivní extenze 9 pacientů /11 /
tj. 82%

subjektivní spokojenost s výsledkem
9 pacientů

Komplikace

- 1x vytržený šroub z kosti s infektem
/ extrakce zhojeno konzervativě /
- 1x vazivové zhojení s omezením
hybnosti / do plné extenze chybí 10 st,
aktivní extenze ale možná /

Diskuse

- pečlivá indikace
- delikátní metoda do rukou zkušeného
- pooperační fixace
- šetrná rehabilitace vedená fyzioterapeutem
- u většiny poranění stále převládá konzervativní postup.